医学利用ユーザーグループの紹介１ ～ヒト胚子の発生・形態形成についての研究～

京都大学大学院医学研究科
高桑徹也，山田重人，金橋徹
KEK 物質構造科学研究所　兵藤一行
九州シンクロトロン光研究センター　米山明男

１．グループの構成について

本グループは，ヒト胚子の発生，形態形成についての研究者（高桑，山田，金橋）と位相コントラストＸ線撮像法についての研究者（兵藤，米山）とで構成されています。本稿では，おもに医学利用の観点から紹介をいたします。

２．プロジェクトの概要と PF の利用目的

本グループでは，ヒトの発生のとくに器官形成期（胚子期）の形態形成について研究しています [1]。胚子期は，在胎 38 週間のヒトの発生のうち，受精後 3-9 週の器官を形成する重要な時期のことです。この時期はさまざまな異常発生をおこす危険性がある臨界期で，先天異常や胎児医学の分野では，とくに重要な時期といえます。ヒトのこの時期の研究は，実験的なアプローチが難しく，解剖学的，形態学的な観察研究が中心になります。また，倫理的な制約から標本をたくさん得ることは困難で，すでにある標本を壊さずにいかに有意義な解剖学的，形態学的情報を取り出すかは，重要課題と言えます。京都大学先天異常標本解析センターは，1961 年以来，貴重なヒト胚子，胎児標本を 4 万例数以上収集，保有しています [2]。本グループではこの貴重な標本を用いて，非破壊的に内部器官の高解像度かつ精確な情報を得るために PF を使用させていただいています。

３．位相 CT の原理

三次元イメージング法のうち，マイクロＸ線 CT は，ヒト胚のような柔らかい標本では通常のＸ線 CT では透過してしまい撮像ができません。また MR 顕微鏡では詳細な解析に至る解像度が得られていません。そこでわたしたちは，位相Ｘ線顕微鏡（位相 CT）を用いることにいたしました。位相 CT は波としてのＸ線は物質を透過すると位相がシフトすることを利用し，この位相差を画像化することで，従来の吸収Ｘ線によるイメージングの 1000 倍の感度を実現したもので，解像度は MR 顕微鏡の 10 倍近くになる可能性があります（図 1）。日立・高エネ研・北里大の共同研究グループが開発した撮像システムは，BL-14C に常設されています [3-5]。

BL-14C に常設された位相 CT 装置は，非対称結晶を用いた拡大ミラー，分離型Ｘ線干渉計位置決め機構，画像検出器，試料位置決め機構，フィードバック機構から主に構成されています。BL-14 の垂直ウィグラーから放射されたＸ線は Si220 で単色化され，さらに非対称結晶により横方向に拡大されて，Ｘ線干渉計に入射します。干渉計で形成された干渉ビームのうち一方は画像検出器で検出し，他方はフィードバック用として利用します。試料は基礎から独立した位置決め機構により，干渉計の光路に設置します。

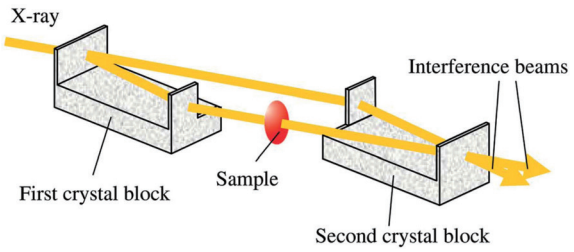

図 1　位相 CT の原理



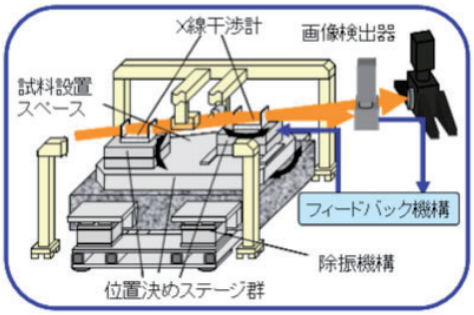

図 2　位相 CT 装置（BL-14C に常設）

3 次元測定は，試料をＸ線に対して回転して行います。標本はアガロースゲルに包埋し，そのゲル塊を回転台に固定する方法をとります（図 3）。標本は BL-14C に常設された位相コントラスト型イメージングシステムの標準的な試料ステージを用いて設置します。標本の大きさは最大 3 cm 程度であり，上記ステージで十分な位置決めを行うことができます。標本は水で満たしたセル内に設置します。これは標本の蒸発を抑制すると同時に，空気と標本の大きな密度差を低減するためです。CT を実施するために，標本を固定した棒をセル外からモータにより回転させます。



図 3　サンプルセルにゲル包埋した標本を水没させたもの。矢印：サンプルセル，矢頭：回転軸。この軸の回転により，CT 像を得る。

4．位相 CT 撮像の実際

現在，割り当てられたビームタイムに合わせてヒト胚子標本を施設に持ち込んで撮像をしています。1 体あたりの撮像に 3-6 時間かけ，1 日 4-6 体，ほぼ 24 時間，装置を稼働しております。たまに訪れるビームダンプと地震は難敵で，再撮像を余儀なくされることがあります。あとは，過酷なつくばの気候（特定のメンバーが連れてくるという噂もあります）。

5．プロジェクトの現状と成果

ヒト胚子の位相 CT 撮像法としては一定の手法を確立した状態で，撮像標本数も 200 程度になりました。それらを用いて，全身様々な部位の器官，組織等の発生に伴う変化を解析しています [1]（図 4）。位相 CT を用いることで，貴重な標本を破壊せずに解析できます。また，撮像された画像は立体構築が正確であることから，三次元的な形態観察，計測に適しています。くわえて，二次元の断面像を任意に取れる，レンダリングにより臓器の位置の把握が容易である，多くの個体をコンピューター上で比較検討しやすいなど，デジタルデータならではの多くの長所があります。これらの長所を生かしたヒト胚子研究はほとんどなく，得られる知見は大変有意義です。

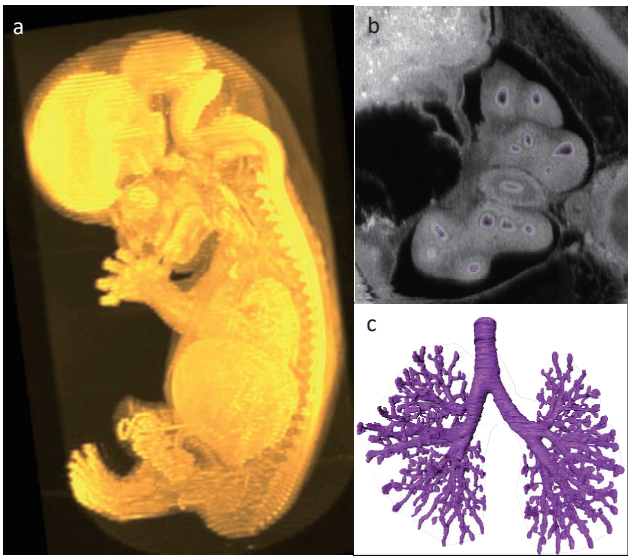

図 4　位相 CT 画像を用いた解析例 [カーネギー発生段階 22（受精後約 50 日）の標本]
a) ヒト胚子の全身立体像。外観と同時に内部器官も観察できる条件の像を示している。
b) 呼吸器の横断像
c) 抽出した気管支の立体再構成像

6．今後の課題

グループの米山らは，「X 線干渉法を用いた Z_{eff} イメージング法」（標本内の実効原子番号の空間分布を画像化する方法）の開発を進めています [6]。新規の観察手法ですが，これまでと標本準備や機器のセッティングは同じで，位相イメージングに加えて吸収像の撮影を追加するだけで元素に関する情報を画像化可能であるという点が大きな利点です。この手法で生物標本を網羅的に観察した例は皆無です。Z_{eff} 法を用いることで，器官発生に伴う質的な変化，代謝による物質の合成，貯留を定量，組織構造の形成に伴う物質分布の変化についての情報を付加することが可能です。発生に伴う代謝や機能的な変化，組織構造学的な変化について新たな知見を得，発展に貢献すると思われます。また，その異常についても捉えられる可能性があることから先天性代謝疾患，中毒性疾患についても新たな知見が得られる可能性があります。また，より安定した実験装置周辺環境で，より高い空間分解能，濃度分解能の画像を得るためのビームライン，X 線干渉計の高度化に関する検討や加速器の先生方とともに挿入光源の高度化に関する検討も行なっています。

7．参考文献

[1] Takakuwa T. 3D analysis of human embryos and fetuses using digitized datasets from the Kyoto Collection. Anat Rec 2018；301: 960-969 doi: 10.1002/ar.23784

[2] Yamaguchi Y, Yamada S. The Kyoto Collection of Human Embryos and Fetuses: History and Recent Advancements in Modern Methods. Cells Tissues Organs 2018; 205: 314-319. doi: 10.1159/000490672.

[3] Yoneyama A, Yamada S, Takeda T. Fine biomedical imaging using X-ray phase-sensitive technique. In: Gargiulo DG, Mcewan A, editors. Advanced biomedical engineering. Rijeka: InTech; 2011. pp. 107-128.

[4] Yoneyama A, Takeda T, Tsuchiya Y, Wu J, Lwin TT, Koizumi A, Hyodo K, Itai Y, A phase-contrast X-ray imaging system-with a 60 × 330 mm field of view-based on a skew-symmetric two-crystal X-ray interferometer. Nucl Instrum Methods Phys Res A. 2004; 523: 217-222.

[5] 兵藤一行 . 放射光位相コントラストイメージングで展開されるサイエンスへの期待 . 表面と真空 2019; 62: 66-71.

[6] Yoneyama A, Hyodo K, and Takeda T, Feasibility test of Z_{eff} imaging using x-ray interferometry. Appl Phys Let 2013；103：204108.

医学利用ユーザーグループの紹介２ ～放射光を用いた微小血管造影の開発と応用～

筑波技術大学名誉教授　松下昌之助

１．血管造影について

血管の中の血液が微小循環を介して全身を循環することをはじめて提唱したのは 17 世紀のイギリスの内科医の William Harvey であった。それまで，動脈と静脈がそれぞれ動脈血と静脈血を流しているのは分かっていたが，動脈の先と静脈の由来は不明であった。その後，顕微鏡を用いた結果，微小循環を介した全身循環の理解が深まった。しかし，顕微鏡法では外科的に摘出しないと循環は観察できず，深部の血管系は可視光の到達外であった。放射線の人体透過性とヨードのＸ線吸収率の差を利用した血管造影法の開発と選択的血管造影法を用いることによって人体のほとんどの部位の血管が可視化できるようになった。しかし，Ｘ線管球を用いた従来の造影法では，空間分解能の限界により末梢動脈では 200 μm，拍動する心臓の冠動脈造影では 400 μm の血管が可視化の限界であった。高空間分解能を可能とする放射光を用いた血管造影では，50 μm の血管の可視化が可能となり，条件が許せば 18 μm までの血管が分別可能となった。我々はこの血管造影法を空間分解能と濃度分解能の観点から，主要な循環系の微小循環を可視化し，病態の理解を深めることを目的に研究を進めてきた。

２．放射光血管造影のシステム

PF-AR（NE7A）（6.5 GeV），PF（BL-14C）（2.5 GeV）の放射光線源から得られるＸ線領域の電磁波をシリコン結晶を用いて単色Ｘ線にする。PF-AR では垂直方向に 13 度，PF では水平方向に反射後，被写体（ラット）を透過し，蛍光板で可視光に変換される。可視光は CCD や高感度受像体（HARP 受像管：NHK 放送技術研究所）で画像として取得される。CCD のピクセルサイズは 9 × 9 μm/pixel であり，HARP 受像管では 20 Line pairs/mm である。また，HARP 受像管ではアモルファスセレンを用いた倍増現象により，CCD カメラの約 100 倍の感度が得られる。

３．放射光血管造影の成果

① 各臓器での血管造影法の確立（CCD）

放射光の高空間分解能を利用して，ラットの冠動脈，腎動脈，肺動脈の血管造影を行った。冠動脈では，45 μm 冠動脈まで確認できた [1]。いままで臨床では 400 μm の血管の視認にとどまっていたため，人間では 45 μm の血管は冠微小循環の細動脈に相当する（図 1）。腎動脈では，糸球体の撮像とともに最小 18 μm の腎細動脈が撮像された [2]（図 2）。肺動脈では，肺高血流量モデルを用いて微小血管の血流量を計測した [3]。また，肺高血圧モデルを作成し，肺高血圧症における肺細動脈の狭小とその理由を検討した [4]（図 3）。

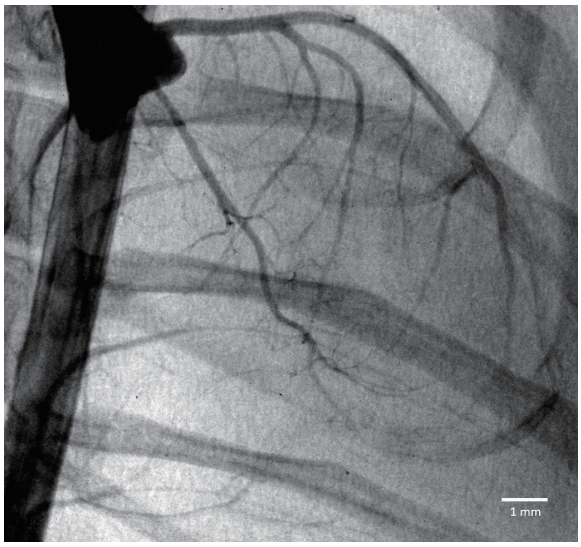

図 1　冠動脈造影

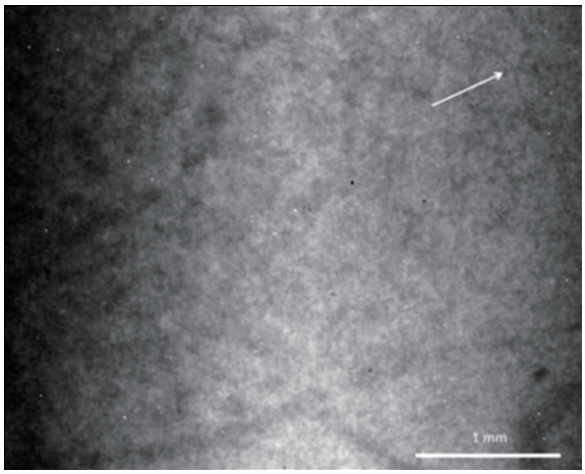

図 2　腎動脈造影と腎細動脈（→）

図 3　肺動脈造影
（肺高血圧処置後）

造影剤希釈による放射光血管造影 (rat)　＋HARP管

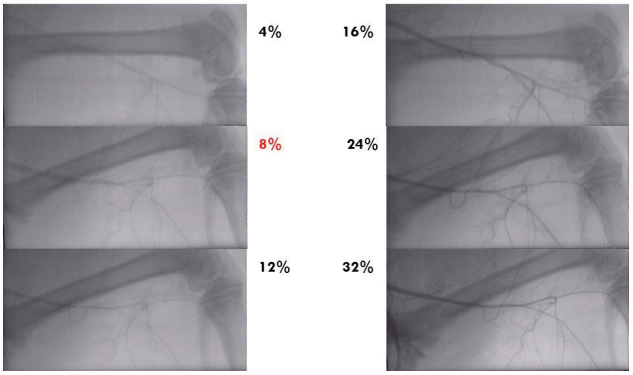

図 4　放射光血管造影と高感度受像体を用いた造影剤の希釈画像（4% ～ 32%）。通常は 32% を用いる。ラット大腿動脈。

② 高濃度分解能の応用（HARP）

高い濃度分解能を有する HARP 受像管を用いると，造影剤を 4 倍に希釈しても，通常の造影剤とほぼ同様の血管造画像が得られることが示された。これは，造影剤腎症の予防に貢献できると考えられる [5]（図 4）。

③ 放射光血管造影によるさまざまな病態の理解（CCD, HARP）

血管新生を対象として，冠動脈虚血を行ったラット心臓に対しエリスロポエチンを投与して細動脈再生とその機序を調べた [6]。肺気腫で肺細動脈の微小循環機能の低下と肺気腫による病理学的な肺胞破壊には有意な相関がみられた [7]。微小肺がんの新生血管における造影剤透過性の亢進を利用して造影剤の漏出と回復の特徴からがんの早期発見を行った [8]。微小冠攣縮は通常の造影剤検査では検出出来ないが，放射光線源を用いると 100 μm の血管の攣縮まで検出できることを示した [9]。女性ホルモンの有無による下肢骨格筋の細動脈の寒冷対応血管拡張性の性差を可視化し，女性に多い冷え性の一因を考察した。[10]。喫煙による末梢血管障害を細動脈の収縮性亢進として可視化した [11]。

4．今後の研究の方向性

今後の研究は，下記に向かうことを考えている。

① 病態の理解を深めるために，微小血管の形態変化の背景にある遺伝子発現との関連をつけること。

② 優れた空間分解能に加え，濃度分解能，時間分解能を適切に組合せ，X 線 CT，MRI ではまだ可視化が及んでいない微小血管で機能性の情報を得ること。

③ 3D 画像の取得に努めること。

5．参考文献

[1] Sakamoto H, *et al*. A new technique of in vivo synchrotron radiation coronary microangiography in the rat. Acta Radiol 2015;56: 1105-1107.

[2] Miya K, *et al*. Renal contrast microangiography with synchrotron radiation: a novel method for visualizing structures within nephrons in vivo. Acta Radiol 2017;58: 505-510.

[3] Tokunaga C, *et al*. A new method for visualizing pulmonary artery microvasculature using synchrotron radiation pulmonary microangiography: the measurement of pulmonary arterial blood flow velocity in the high pulmonary blood flow rat model. Acta Radiol 2018; 59:1482-1486.

[4] Fuji S, *et al*. Association between endothelial function and micro-vascular remodeling measured by synchrotron radiation pulmonary micro-angiography in pulmonary arterial hypertension. Gen Thorac Cardiovasc Surg 2016;64: 597-603.

[5] Konishi T, *et al*. Reducing the dose of contrast medium in angiography by use of a highly sensitive receiver and synchrotron radiation system. Am J Roentgenol 2011;197: W1-W6.

[6] Imazuru T, *et al*. Erythropoietin enhances arterioles more significantly than it does capillaries in an infarct rat heart model. Int Heart J 2009;50: 801-810.

[7] Ito H, *et al*. Analysis of pulmonary peripheral perfusion by synchrotron radiation micro-angiography with high sensitive receiver in pulmonary emphysema rat model. J Synchrotron Rad 2013;20: 376-382.

[8] Ito H, *et al*. Focusing on delayed clearance for identifying small-sized metastatic lung tumors using synchrotron radiation angiography with a highly sensitive receiver. Gen Thorac Cardiovasc Surg 2014; 62: 553-559.

[9] Matsushita S, *et al*. The minimum coronary artery diameter in which coronary spasm can be identified by synchrotron radiation coronary angiography. Eur J Radiol 2008;68S: S84-S88.

[10] Sato F, *et al.* Sex difference in peripheral arterial response to cold exposure. Circ J 2008;72: 1367-1372.

[11] Akishima S, *et al*. Cigarette-smoke-induced vasoconstriction of peripheral arteries —Evaluation by synchrotron radiation microangiography—. Circ J 2007;71: 418-422.