

位相差 X 線 CT を用いたヒト胚子筋骨格系の三次元可視化

山口豊¹、村瀬亜美¹、児玉竜汰¹、米山明男²、山田重人¹

1. 京都大学大学院医学研究科
2. 九州シンクロトロン光研究センター

ヒトの四肢筋骨格系の形成は、沿軸中胚葉由来の筋板の細胞が体肢芽基部の壁側中胚葉領域へ遊走することからはじまる。これらの細胞が凝集した後には分化・成長し、胚子期の終わりには成人に見られるような筋骨格系のおおよその配置が完成することが知られているが、各筋がどの時期にどのように形成するかについてはこれまでほとんど説明されていない。運動系や神経系の立体的な形態形成過程に関する知見は、ヒトの発達を評価・解釈する際の指標となると考えられる。

現在、ヒト胚子・胎児筋骨格系の形態形成過程の解析では主に組織切片や MR を用いた解析が主流となっている。組織切片では細胞レベルまでの高い情報量の組織像を観察することができるが、作成時の断面の歪みなどから正確な三次元再構成は難しい。また、MR は非侵襲的に内部構造を解析することができ、近年では母体内の胎児の撮像にも有効であることが報告されているが、空間分解能から発生初期のヒト胚子の筋骨格系の解析は難しい。

位相差 X 線 CT は X 線が物質を透過する際に生じる位相シフトを利用した撮像方法であり、MR に比べてより高い空間分解能での撮像が可能である。また、一般的に使用される吸収 X 線 CT とは異なり軟骨や筋組織などの軟部組織の測定も可能であり、発生初期の筋骨格系の三次元可視化が期待できる。

本発表では、位相差 X 線 CT を用いたヒト胚子の四肢の筋骨格系の三次元可視化について報告する。京都大学が所蔵するホルマリン固定のヒト胚子標本を用いて撮像を行なった結果、胎生 4 週～8 週の胚子に関して、voxel size $6.5\mu\text{m}^3$ の高精細な画像を取得することができた (図 1)。また、これらの画像を基にした四肢の筋骨格系の三次元再構成および定量的解析の試みについて報告する (図 2)。

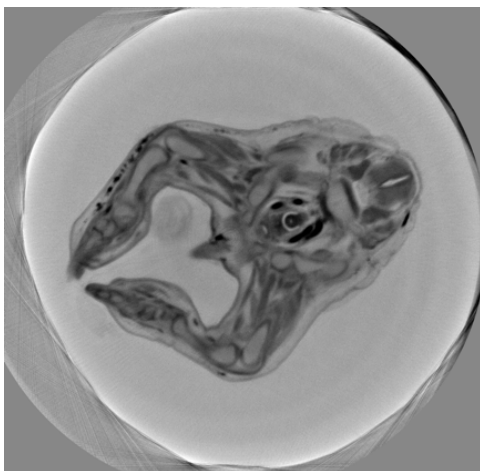


図 1 CS22 の胚子の下肢筋骨格系の撮像データ

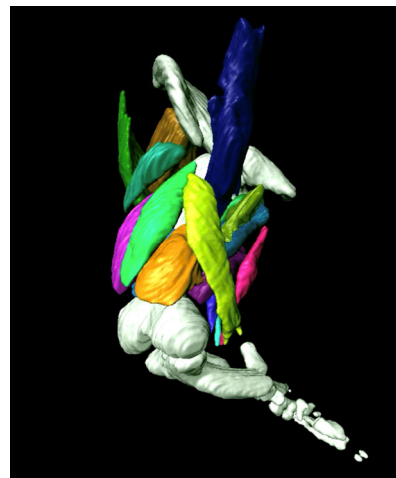


図 2 CS21 の胚子の下肢筋骨格系の三次元立体像